Aus dem pathologisch-anatomischen Institut der Universität Basel

Vorsteher: Prof. Dr. A. WERTHEMANN

Arbeit unter Leitung von Priv. Doz. Dr. F ROULET

Ueber den Verschluss eines Hauptbronchus im Verlauf der chronischen Lungentuberkulose

Inaugural-Dissertation

zur Erlangung der Doktorwürde
der medizinischen Fakultät der Universität Basel

vorgelegt von

HERBERT BAUER

aus WIEN

BASEL 1939

Imprimerie A. Knecht - Mulhouse

Aus dem pathologisch-anatomischen Institut der Universität Basel

Vorsteher: Prof. Dr. A. WERTHEMANN

Arbeit unter Leitung von Priv. Doz. Dr. F. ROULET

Ueber den Verschluss eines Hauptbronchus im Verlauf der chronischen Lungentuberkulose

Inaugural-Dissertation

zur Erlangung der Doktorwürde

der medizinischen Fakultät der Universität Basel

vorgelegt von

HERBERT BAUER

aus WIEN

BASEL 1939

Imprimerie A. Knecht - Mulhouse

Genehmigt von der Medizinischen Fakultät Basel auf Antrag von Doz. Dr. F. ROULET.

Tag der Promotion : 27. Februar 1939.

R. UNIV.
BIBLIOTHEEK
LEIDEN

Ueber den Verschluss eines Hauptbronchus im Verlauf der chronischen Lungentuberkulolose.

Im Verlaufe der chronischen Lungertuberkulose lassen sich an den kleineren und grösseren Bronchien so gut wie immer Veränderungen feststellen, fast in jedem Falle von fortgeschrittener Lungenschwindsucht ist eine tuberkulöse Bronchitis oder Bronchiolitis nachweisbar, sei es an den kleineren Drainagebronchien von Kavernen oder an den klassischen bronchogenen Streuherden. Das hinreichend bekannte Bild der exsudativ käsigen tuberkulösen Bronchitis führt oftmals zu einem dissizierenden Prozess innerhalb der Wand, wobei die Knorpel zerstört werden können und es ist nicht verwunderlich, wenn vielfach in den Abheilungserscheinungen der Phthise ganze Bronchialäste veröden, nachdem ein Granulationsgewebe, welches in Fibrose übergeht, den käsig exsudativen Prozess ersetzt hat. **Dies führt zum Bilde der Stenose** oder des Verschlusses der Bronchialäste. Während aber diese Erscheinung nach längerem Verlaufe der Erkrankung fast immer nur an den kleineren Bronchien und Bronchiolen festzustellen ist, scheint das Befallenwerden der grösseren Bronchien und insbesonders der Hauptbronchien durch schwere tuberkulöse Prozesse eine Ausnahme darzustellen. Wohl sind genügend Fälle bekannt, bei denen, hauptsächlich in frischen Tuberkuloseformen, schwere ulzeröse Prozesse die grossen Bronchien und die Luftröhre befallen (so bei der Pubertätsphthise und bei verwandten Formen), dagegen werden im weiteren Verlaufe der chronischen Lungentuberkulose gröbere Veränderungen im Bereiche der Hauptbronchien meist vermisst. Man trifft hier einige Tuberkel oder auch kleine Geschwüre der Schleimhaut, hauptsächlich aber chronisch fibröse Entzündungsformen, oft unspezifischen Charakters, die aber gegenüber den schweren Veränderungen an den kleineren Bronchien kaum beachtet werden. Jedenfalls ist eine Stenosierung, die zu einem vollständigen Verschluss des Bronchus führen kann, im gewöhnlichen Bilde der chronischen Lungentuberkulose des Erwachsenen eine ausgesprochene Seltenheit.

Häufiger begegnet man der Bronchostenose bei der Tuberkulose des Kleinkindes, wobei es sich in den beschriebenen Fällen meist um Obturationsstenosen infolge Zerfall und Durchbruch von erkrankten Lymphknoten handelt. Die kaudalen paratrachealen Lymphknoten rechts und die Bifurkationsdrüsen werden besonders befallen, eine Tatsache, die nach Reinberg bei 700 Sektio-

nen tuberkulöser Kinder nicht weniger als 30 Mal beobachtet wurde. Auch die Kompressionsstenosen gehören zu den typischen Komplikationen der tumorösen Form von Säuglingslymphdrüsentuberkulose.

In diesem Zusammenhang ist an die Epituberkulose der Kinder zu erinnern, bei der es sich, wie insbesonders Rössles Untersuchungen gezeigt haben, um eine Atelektase von Lungenteilen hinter komprimierten Hilusbronchien handelt. Die Ursache der Kompression ist zweifellos eine Verkäsung und Vergrösserung der hilären Bronchialdrüsen, die dem Primärkomplex angehören. Demnach hält Rossle jedes Zustandekommen einer Epituberkulose ohne gleichzeitige Bronchiallymphdrüsentuberkulose derselben Seite für unmöglich, Die Tatsache der Seltenheit epituberkulöser Atelektasen nach der frühesten Kindheit findet seine Erklärung darin, dass die tuberkulös erkrankten Lymphknoten kaum instande sind, die Bronchien eines älteren Kindes oder gar eines Erwachsenen weitgehend zu komprimieren. Die sogenannt reinen Fälle kommen nur durch Bronchuskompression zustande, denn nur dadurch ist die Gewähr für einen gutartigen Verlauf, der ein Kennzeichen der Epituberkulose darstellt, gegeben. Bei der unreinen Form ist die Entstehungsursache des Bronchialverschlusses ein Durchbruch der anliegenden verkästen Lymphknoten des Primärkomplexes, seltener eine käsige Bronchitis. Hier ist die Prognose wegen der Gefahr der bronchogenen Ausbreitung ungünstig zu stellen. Einen typischen derartigen Fall beschreibt Bucher.

Dreijähriges Kind, Einlieferung unter der Diagnose Bronchialverschluss. Vor 10 Monaten starker Gewichtsverlust, Nachtschweisse, septisches Fieber, keuchende Atmung, keine Dyspnoe. Leichte Schmerzen in der rechten Brustseite. Physikalisch und röntgenologisch wird eine Atelektase des rechten Unterlappens festgestellt. Verziehung des Herzens und der Trachea nach rechts, homogener, dichter, dreieckiger Schatten vom 6. Dorsalwirbel bis zum rechten Angulus phrenicocostalis. Die linke Lunge war überdehnt. Bronchoskopisch fand man den rechten Mittel- und Unterlappenbronchus durch entzündliches Gewebe verschlossen. Pirquet negativ. Exitus an Meningitis. Die Autopsie ergab eine miliare Tuberkulose beider Lungen. Totale Atelektase des rechten Mittel- und Unterlappens. Der rechte Mittellappenbronchus war durch käsige Massen aus einer nekrotischen Drüse stammend, verschlossen. Die Perforationsstelle war sichtbar. Rechter Unterlappenbronchus durch Narbengewebe stranguliert. Histologisch fand man über dem rechten Mittel- und Unterlappen eine Verdickung der Pleura, käsige Herde im Lungenparenchym, mit vorwiegend produktiven tuberkulösen Granulationsgewebe und Kollaps der benachbarten Alveolen. Zwischen diesen Bezirken waren Alveolen mit charakteristischer, drüsenähnlicher Beschaffenheit und hohem Epithel zu sehen, wie sie bei den entzündlichen Atelektasen fast immer auftreten. Andere Stellen zeigten intensive Blutungen in das Lungengewebe, einige der kleinen Bronchien waren ausgeweitert und ihres Epithels beraubt. Das Lumen enthielt ein Exsudat aus käsigem Material, polynukleären Leukozysten und Rundzellen bestehend.

Wenden wir uns nun dem Krankheitsbild des Bronchusverschlusses beim Erwachsenen zu, so lässt sich nach Eloesser folgendes Schema zur Stenose des Bronchialbaumes aufstellen.

I. Intramurale Stenose (durch eingebrochene Lymphknoten).
II. Murale Stenose.
   a) käsig ulzeröse Bronchitis;
   b) submuköse Hyperplasie;

c) sklerotische Schrumpfung und Knickung des Bronchus.

III. Extramurale Stenose:
   a) Kompression durch peribronchiale Lymphknoten;
   b) peribronchiale Sklerose mit extramuraler Verlagerung und Kompression.

IV. Diffuse Stenose der Bronchiolen (obliterierende Bronchiolitis).

Diese Vielheit von Entstehungsursachen entspricht bei der Stenose eines grossen Bronchus fast immer ein sowohl klinisch als röntgenologisch scharf umrissenes Krankheitsbild. Die vollständige Dämpfung und die deutliche Einziehung des Hemithorax mit seinen engen Zwischenrippenräumen und wagrecht stehenden Rippen bietet bereits einen deutlichen Hinweis auf die Art der intrathorakalen Veränderung. Röntgenologisch kennzeichnend für den Prozess ist die totale Verschattung und Zwerchfellhochstand der befallenen Seite mit Verziehung der Mediastinalorgane in die erkrankte Thoraxhälfte. Ausserdem ist die Möglichkeit einer Darstellung der Stenose durch die bronchoskopische Untersuchung gegeben.

Ich erwähne an dieser Stelle eine Arbeit Hasslingers und Hitzenbergers über das sogenannte Mediastinalwandern bei experimentell erzeugter kompletter Bronchostenose. Verschluss eines Unterlappenbronchus rief bei tiefer Atmung eine deutliche Verschiebung des unteren Herzrandes gegen die verstopfte Seite hervor. Der vollkommene Verschluss des Hauptbronchus bewirkte bei ruhiger, noch stärker bei tiefer Atmung eine ausgiebige Verschiebung des ganzen Mittelschattens gegen die stenosierte Seite. Unterlappenbronchusverlegung bei gleichzeitigem Verschluss des Hauptbronchus der Gegenseite war ohne Effekt. Eine partielle Verlegung des Hauptbronchus hatte dieselben Veränderungen zur Folge wie komplette des Unterlappenbronchus. Die ersten Symptome der Bronchostenose zeigten sich nach Verlegung eines Lumendrittels, war das Lumen bis auf ein Sechstel verengt, so trat das Bild der vollständigen Bronchostenose auf.

In grossen Zügen schildert Reinberg die Reihenfolge der Veränderungen folgendermassen: Die Kompression ersten Grades (by pass valve) ruft bloss funktionelle Komplikationen, wie Holzknecht-Jakobsohn'sches Mediastinalschnellen, hervor. Bei Kompression zweiten Grades (check valve) besteht bereits eine Ventilstenose mit nachfolgender Lungenblähung, am häufigsten einseitig an den basalen Lungenpartien. Die Kompression dritten Grades (stop valve) hat die Atelektase der betreffenden Lungenpartien zur Folge.

Immerhin sind bei genauer Kenntnis der ätiologischen Momente, des klinischen und röntgenologischen Bildes die Angaben über vollständige Hauptbronchusstenosen im Verlaufe der Erwachsenentuberkulose äusserst selten, eine Tatsache, die die genaue Besprechung des vorliegenden Falles rechtfertigt.

Ich möchte an dieser Stelle Herrn Dr. Gugelot, Leiter des Niederländischen Sanatoriums in Davos meinen herzlichen Dank für die liebenswürdige Ueberlassung der Krankengeschichte und der Röntgenbilder aussprechen.

37-jähriger Lehrer. Familienanamnese: Vater, Lungentuberkulose, ebenso zwei Brüder des Patienten. Sowohl die Schwestern als auch zwei Kinder des Patienten waren gesund. Krankengeschichte: Als Kind ausser Masern keine weiteren Erkrankungen. Ziemlich schlechte Verhältnisse in der Jugend. Bis

1926 war Patient immer gesund. Nach einer Erkältung, Husten, Kurzatmigkeit, Sputum positiv. Sanatoriumkur 1928-29 (Hellendoorn). Nach 3 Monaten, Pleuritis exsudativa. Sputum wurde negativ. Im Dezember 1933 erkrankte er an «Bronchitis».

Krankheitsverlauf im Niederländischen Sanatorium. Eintritt am 1. Februar 1934. Temperatur rektal bis 38 Grad, ziemlich viel Auswurf, Tbc Bazillen nachweisbar (Gaffky 10), elastische Fasern positiv. Das weisse Blutbild zeigte wenig Abnormes (Stabkernige 6 1/2 %). Senkung nach Westergreen in einer und zwei Stunden 65 und 93 mm.

Thoraxbefund: Links etwas eingezogen, nachschleppend, Dämpfung rückwärts besonders im Bereiche des Ober- und Mittellappens, vorne überall gedämpft. Unterrand verschiebt nicht. Oben bronchiales Atmen und mittelblasiges Rasseln, abwärts abgeschwächtes Atmen und feine Ronchi. Herzdämpfung wenig nach links verschoben.

Allmähliche Besserung, besonders rechts. 24. Februar 1936, Phrenikotomie links. Darauf bedeutende Besserung (der linke Unterrand war wieder beweglich geworden, wenn auch weniger als rechts). Frühjahr 1936. Temperatur bis 37,1 rektal. Gewicht von 69,5 kg auf 90 kg gestiegen (Körperlänge 1m83cm). Wenig schleimig eitriges Sputum (Gaffky 2-4), keine elastischen Fasern. Weisses Blutbild völlig norma (Stabkernige 2 %). Senkung 8/18 mm. Thorax: Links etwas eingezogen und nachschleppend, Dämpfung überall, hauptsächlich oben. Untere Grenze wenig höher als rechts und beweglich, sehr schwaches, oben subbronchiales Atmen. Ziemlich viel Ronchi. 5. Juni 1936, Abreise nach Holland (einige Wochen Aufenthalt). Nach der Rückkehr, Bronchitiserscheinungen, Oppressionsgefühl, mehr Auswurf (Gaffky 6). Thorax: Links sehr viele bronchitische Geräusche, Exspirium verlängert, lautes Brummen.

Senkung 20/45 mm. September 1936, Temperatur über 38 Grad, Senkung 9/20 mm. Dyspnoe! Oktober 1936, Senkung 3/7 mm. Im November tritt links stärkere Dämpfung auf, Ronchi fast nicht wahrnehmbar. Rechts, Befund unverändert. Temperatur nach einigen normalen Wochen wieder auf 37,9 Grad gestiegen. Senkung 9/35 mm, weisses Blutbild normal, sehr wenig Sputum. Januar 1937 und später wurde Patient einige Male ohne Resultat links probepunktiert. Juli 1937 beklagt sich Patient beim Erwachen über die Empfindung eines Fremdkörpers in der Trachea. Husten befördert kein Sputum zutage. Keine deutliche Larynx-Tbc nachweisbar. Puls frequent, sonst normal. Tensie immer normal. August 1937, Gewicht 85 kg, Senkung 39/75 mm. Oktober 1937, einige Male, kurz dauernde Anfälle von starker Dyspnoe, Auswurf stark vermehrt, manchmal eitrig (Gaffky (7). Elastische Fasern positiv. Temperatur unregelmässig, meist subfebril, einige Male febril. Husten gelingt immer schwerer, stark stenotischem Klang. Zunehmende Heiserkeit. Thorax: Links wenig Bewegung, massive Dämpfung, untere Lungengrenze unbeweglich und deutlich höher als rechts. Sehr schweres Atmen, bronchiales Exspirium besonders unterhalb der Clavicula. Wenig deutliche Ronchi, kein Husten. Rechts, Dämpfung über der Spitze, hauptsächlich hinten oben. In der Mitte bronchiales Timbre, einige Ronchi, tracheales Brummen. November 1937. unter erhöhter Dyspnoe stirbt Patient am 6. November 1937.

Die Röntgenbilder während des Sanatoriumaufenthaltes, von welchen hier die Aufnahmen vom 5. Februar 1934, 4. Juli 1936, 23. Juli 1937 wiedergegeben sind, zeigten deutlich die typischen Veränderung der Bronchostenose!

5. Februar 1934. — Spitzenkonus verschattet, fleckige Zeichnung der Spitzenoberfelder und teilweise der Mittelfelder. Aufhellung mit horizontaler oberer Begrenzung im rechten Oberfeld. (Kaverne mit Erguss.) Zwerchfelltiefstand. Nach lateral ansteigende Verschattung im Sinus phrenicocostalis rechts (Erguss). Zwerchfelladhäsionen links. Trachea nicht verzogen. Linker Herzrand unscharf (Adhäsionen). Mediastinalschatten in Höhe des Aortenknopfes nach links ausgezogen (A. b. b. 1)

5. Mai 1936. — Verziehung nach links stärker werdend, Zwerchfellhochstand links.

4. Juli 1936. — Verschattung von linker Spitze und Oberfeld hat zugenommen, Verziehung des Mediastinalschattens nach links, Zwerchfellhochstand links. (A b b.2)

1. Dezember 1936. — Homogene Verschattung der linken Lungenseite, nur im Oberfeld noch etwas Lungenzeichnung nachweisbar. Verziehung des Herzens nach links.

23. Januar 1937. — Homogone Verschattung der ganzen linken Lungenseite. Magenblase sichtbar. Zwerchfellstand links deutlich höher als rechts.

23. Juli 1937. — Homogene Verschattung links, Verziehung des Herzens in die erkrankte. Seite. Zwerchfelltiefstand und breite Intercostalräume rechts. (A b b.3)

(Abbildungen umseitig)

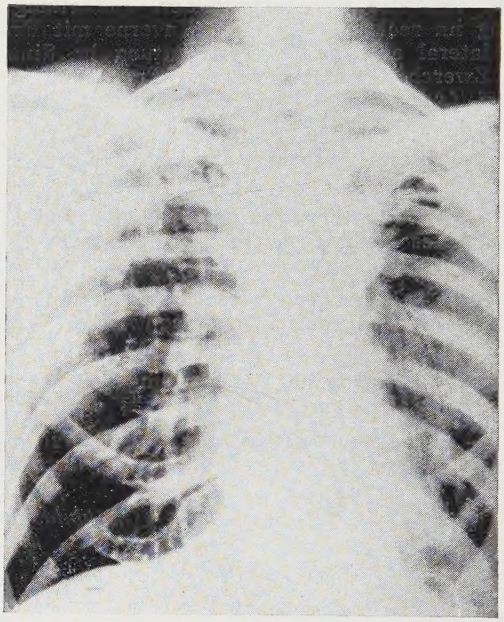

Abb 1

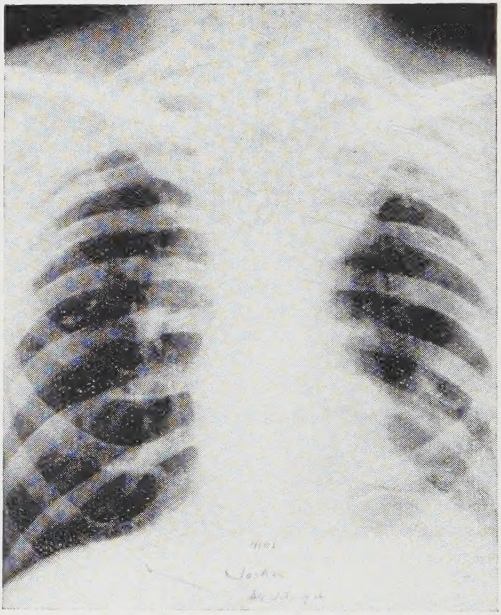

Abb. 2

Abb. 3

Sektion: Nach Fixierung der Lunge und Halseingeweide wurde das Lungenherzpräparat in Frontalscheiben zerlegt. Bei Betrachtung der einzelnen Schnittflächen (A b b.4) sieht man die r e c h t e L u n g e stark vergrössert. Im mittleren Teil des rechten Oberlappens liegt ein über pflaumengrosser Hohlraum mit höckriger, von weisslichgelben Massen besetzter Wand. Die Umgebung ist dunkel pigmentiert und antrakotisch verdichtet. Im Spitzenbereich, der ebenfalls schiefrig verfärbt ist, finden sich besonders im lateralen Teil einige pfefferkorngrosse, gelblichweisse, verkreidete Herde mit antrakotischem Saum. Der rechte Unterlappen ist gebläht, das Gewebe dunkelgraurötlich, ziemlich blutreich. Es zeigt an einzelnen Stellen, namentlich in der Mitte des Unterlappens wenige grauweisse, leicht vorspringende, aus lauter kleinen Knötchen bestehende, zusammengesetzte Herde mit schiefriger Umgebung. Die L u f t r ö h r e ist in ihrem Verlaufe nicht verzogen, die Wand zeigt stellenweise feinste gelbe Pünktchen auf bräunlichrotem Grunde. Die Schleimhaut ist an vielen Stellen, namentlich in der linken Hälfte des Rohres, vielfach narbig eingezogen, weisslich, daneben etwas höckerig. An den Knotenpunkten dieser, hin und wieder netzig angeordneten oder strahligen Narbenzüge bestehen vereinzelte, kleinste, rötliche Ulzerationen. Die paratrachealen und tracheobronchialen Lymphknoten sind pigmentiert, zum Teil zeigen sie kleine, verkalkte Herde. Der r e c h t e H a u p t b r o n c h u s ist in seinem Anfangsteil erweitert, die Wand zeigt ebenfalls gelbliche Knötchen auf dem dunklen Grunde der geröteten Schleimhaut. Der l i n k e H a u p t b r o n c h u s ist ungefähr 2 cm unterhalb der Teilungsstelle durch weissliches Narbengewebe

vollkommen verschlossen, dort erscheinen die Knorpel saftreich, aneinandergeordnete, die Schnittfläche ist oft leicht vorgewölbt. Der distale Bronchusabschnitt ist sackförmig erweitert und von gelblichen, fast gummiartigen Massen erfüllt, die sich in die, vom Bronchus abgehenden, ebenfalls stark erweiterten Bronchialäste fortsetzen. Vielfach kommt es zu sackförmigen Erweiterungen, in deren Wand hin und wieder Knorpel liegen, sodass die stark verkleinerte, linke Lunge fast zur Gänze von mit gelben Massen erfüllten Hohlräumen eingenommen wird, die vielfach in der weiteren Verlaufsrichtung des obliterierten Bronchus liegen. Ihre Grösse schwankt zwischen Erbsen- und Pflaumengrösse. Im Spitzenbereich liegt ein etwa hühnereigrosser Hohlraum mit scharf begrenzter Wand, dessen Lichtung vollkommen durch eine homogene, gelbe Masse eingenommen wird. Das Lungengewebe ist hier ebenfalls schiefrig verfärbt, vollkommen luftleer und fest. Zwischen den einzelnen Hohlräumen des unteren Lungenabschnittes ist es dunkelgraurot, weich, ebenfalls ohne Luftgehalt. Die linke Pleurahöhle ist obliteriert und zeigt zahl-

Abb. 4

Vollständiger Verschluss des linken Hauptbronchus bei schwerer tuberkulœser Bronchitis. 1. Verschlusstelle. 2. Sackfœrmige Erweiterungen des distalen Bronchialbaumes. 3. Tuberkulose Kaverne im rechten Oberlappen. (Ansicht von hinten)

reiche, verkalkte Einlagerungen. Die rechte Lunge ist grösstenteils ebenfalls mit der Pleura parietalis verlötet. Das ganze Mittelfeld ist stark nach links verzogen.

Die histologische Untersuchung der Verschlusstelle des linken Hauptbronchus zeigt, dass die Schleimhaut unterhalb der Teilungsstelle von einer schweren tuberkulösen Entzündung befallen ist. Zwischen den Schleimdrüsen finden sich zahlreiche Tuberkel, welche vielfach vernarben und die Drüsen dadurch veröden. Die übriggebliebenen zeigen sehr grosse, meist weite Ausführungsgänge, die Drüsenläppchen befinden sich in deutlichem Hypersekretionszustand. Im allgemeinen besteht zwischen den Läppchen eine sehr dichte lymphozytäre und plasmazellige Durchsetzung. Andere Teile lassen namentlich in der Gegend der Verschlusstelle eine schwere oberflächliche Zerstörung der ganzen Schleimhaut mit reichlich entwickeltem, tuberkulösen Granulationsgewebe erkennen. In der ehemaligen Verlaufsrichtung des Bronchus, im Bereiche des Verschlusses selbst, ist die Lichtung durch ein teils fibröse verödetes teils leicht käsig zerfallendes Granulationsgewebe ausgefüllt, wobei die noch übrig gebliebenen Knorpel sehr schwere Arrosionen, Verflüssigungen und Sequestrierungen erfahren haben. In den mehr fibrösen Partien besteht eine ausgedehnte bindegewebige Wucherung, die mit Rundzellen oft auf das dichteste durchsetzt ist und innerhalb welcher Reste von Muskelsträngen in wirrer Anordnung, wie etwa in einer Narbe, dargestellt werden können. Auch zwischen den Muskelbündeln liegen sehr reichliche Rundzellenhaufen und vereinzelte epitheloidzellige Tuberkel. Gegen den Hauptbronchus zu, an seiner Eintrittstelle in die Lunge, wird das Granulationsgewebe allmählich von sehr reichlichen käsigen Nekrosen durchsetzt, ringsherum in gewöhnlicher Anordnung liegen Epitheloidzellen und Langhans'sche Riesenzellen. Die Knorpel zeigen hier starke Verflüssigungserscheinungen mit Arrosion und allmählichem Untergang. An der Einmündungsstelle in den erweiterten Bronchus erscheint die oberflächliche Schicht desselben von einem verkäsenden, peripher sehr stark rundzellig infiltrierten, tuberkulösen Granulationsgewebe gebildet. Die oberflächlichen Partien enthalten zahlreiche Leukozyten, vermischt mit ziemlich reichlichen Schleimmassen. In den Lymphknoten des Lungenhilus lassen sich nur kleine epitheloidzellige Tuberkel ohne Verkäsung nachweisen. Im linken Hauptbronchus lässt sich ferner in den lungenwärts gelegenen Teilen hin und wieder noch ein deutlicher Epithelsaum nachweisen, der allerdings nur kurze Strekken bedeckt, während die übrigen Strecken durch ein oberflächlich entwickeltes, in die Lichtung wucherndes, tuberkulöses Granulationsgewebe mit starker Verkäsung zerstört werden. Die Wand besteht nur mehr aus schwielig veränderter Muskulatur, mit stark geschwundenem elastischem Gerüst, fast ohne Drüsen. Die Bronchialarterien sind sehr dickwandig, die Innenhaut stark gewuchert, namentlich in dem gegen die Lichtung gelegenem Teil des Gefässes. Die Bronchialknorpel werden auch hier allmählich von Rundzellen arrodiert und gehen, wie im Bereiche des Hauptbronchus teilweise zugrunde. Die Wände der verschiedenen in der Lunge gelegenen kavernenartigen Hohlräume lassen fast überall als Bekleidung ein zu käsiger Nekrose neigendes, tuberkulöses Granulationsgewebe erkennen. Aber auch hier besteht noch auf kurze Strecken ein Belag von Zylinderepithelien, vielfach mit Flimmerhärchen. Unterhalb dieses Belages ist die Schleimhautpropria stark verschmälert, von

Rundzellen durchsetzt und ohne Drüsen. Die Muskulatur ist gedehnt, vielfach verschwunden und nur auf einzelne Strecken noch erhalten. Dieser Befund ist in allen untersuchten Hohlraumbildungen durchwegs derselbe. Nur in der grösseren Höhle des Spitzenteiles ist die typische Wandschichtung einer tuberkulösen Kaverne zu finden. Das Lungengewebe zwischen den einzelnen Hohlräumen erscheint zusammengefallen, atelektatisch, die Alveolarwände sind verdichtet, die elastischen Fasern bilden oft unregelmässige, wie zusammengeschnurrte Knäuel und es sind vielfach beginnende Schwielenbildungen festzustellen, in denen die Gefässe vollständig veröden und das Lungengewebe diffus von einer bindegewebigen Wucherung durchsetzt wird. In den noch offenen Alveolen liegt sehr reichlich Oedemflüssigkeit mit zum Teil in grossen Mengen angesammelten, abgeschilferten Alveolarepithelien. Nur ganz vereinzelt lassen sich in diesem atelektatischen und schrumpfenden Lungengewebe kleine Epitheloidzellentuberkel erkennen. Stärkere Verkäsungen oder frische exsudative Veränderungen sind nicht vorhanden. Unterhalb der Spitze finden sich in dichtem Schwielengewebe einige verkalkte Herde, welche von typischer hyalinisierender Fasernkapsel umgeben sind.

Zusammenfassend handelt es sich in vorliegendem Falle um eine vollständige Stenose des linken Hauptbronchus, hervorgerufen durch eine schwere tuberkulöse Bronchitis und Tracheitis im Bereiche der Luftröhrenteilungsstelle. Ein Einbruch von verkästen Lympknoten in die Bronchuslichtung, wie in den meisten beschriebenen Fällen, war hier nicht nachweisbar. Die Stenose bestand im vorliegenden Falle ungefähr ein Jahr, wie aus der Betrachtung der Röntgenaufnahmen hervorgeht. Die Folge der Stenose war nicht nur eine Atelektase des Lungengewebes, sondern, wie dies bei der Verlegung eines grösseren Bronchusastes fast immer der Fall ist, zog sie auch die Entwicklung von Bronchiektasien nach sich. Eine weitere Eigentümlichkeit der zylindrischen und sackförmigen Erweiterungen der Bronchialäste war deren vollständig Ausfüllung mit schleimig-käsigem Material bei schwerster sekunderer Entzündung der Bronchuswand. Die Entzündungsursache war zweifellos eine Sekretstauung bei bestehender, durch einen Ast des Oberlappenbronchus drainierter tuberkulöser Oberlappenkaverne.

Bei Durchsicht des Schrifttums über Bronchialverschlüsse bei bestehender Tuberkulose fanden sich nur zwei Fälle, die in Beziehung zur vorliegenden Mitteilung stehen.

In dem von Werner beschriebenen Fall trat die Stenose als Komplikation während der Pneumothoraxbehandlung auf. Bronchoskopisch fand man die Bronchien, insbesonders den rechten Hauptast, durch tuberkulöses Gewebe verschlossen. Eine grosse Menge bazillenhältigen Sekrete wurde abgesaugt. Fortsetzung der Pneumothoraxbehandlung und Dilatation des rechten Hauptbronchus. Heilung.

Mc. Concey's Bericht über einen teilweisen Verschluss der Trachea und der Bronchien durch einen tuberkulösen Prozess weist in seinem klinischen Verlauf Aehnlichkeiten mit unserem Falle auf, wenn auch der Sektionsbefund keinen vollständigen Verschlussmechanismus ergab.

27jährige Frau, keinerlei frühere Krankheiten, vor einem Jahr, Beginn der Erkrankung mit Reizbarkeit und mangelndem Appetit, 4 Monate später, Anfall von sogenanntem Asthma und Larnygitis. Atmung besonders im Exspirium erschwert. Stimme tonlos, quälender trockener Husten. Eine Woche Bettruhe, darauf Verschwinden der Erscheinungen, die aber nach 4 Monaten mit ver-

mehrter Stärke auftreten. Starke Hustenattacken. Einige Wochen später abermals leichte Besserung. Nunmehr ärztliche Behandlung.

Befund: Blässe, schlechter Ernährungszustand, geringer Husten, Tbc-Bazillen im Auswurf. Eigrosser, harter, nicht mit der Haut verwachsener Tumor in linker Achselhöhle. Rechte Lunge zeigt mässige Dämpfung, abgeschwächtes Atmen und zahlreiche Rasselgeräusche im Oberteil. Röntgen: Basal scharf abgegrenzte, paramediastinale Spitzenverschattung rechts. Verziehung der Trachea, darunter vereinzelte Fleckschatten.

Einen Monat später, neuer Schub von sogenanntem Asthma, Stimmlosigketi, Zyanose, Dyspnoe. Starke Bronchitis über beiden Lungen.

Röntgen: seitliche Auflösung der paramediastinalen Schatten und weitere Ausbreitung der kleineren Herde nach unten. Nach wenigen Wochen neue Asthmaattacken.

Röntgen: Verziehung der rechten Seite, bei Jodipinfüllung gute Darstellung des linken Hauptbronchus, rechter Hauptbronchus nur im Anfangsteil sichtbar.

Ausbreitung des tuberkulösen Prozesses, Exitus der Patientin.

Autopsie: Trachea durch Zusammenziehung eines tuberkulös erkrankten Ringknorpels verengt. Ebenso Verengung des rechten Hauptbronchus und der kleineren Bronchien. Axillare Drüse tuberkulös durchsetzt.

In allen anderen Veröffentlichungen wird als Ursache der Stenose immer wieder der Einbruch von Lymphknoten in das Bronchiallumen angegeben, während in dem mitgeteilten Falle zweifelsohne ein besonders tiefgreifende Bronchitis und Tracheitis für die Stenose verantwortlich zu machen ist. Auch lässt der Befund an der Luftröhre die ausgesprochene Neigung des Prozesses zur fibrösen Vernarbung erkennen, ein Umstand, der bei ausgedehnten Schleimhautzerstörungen zur verhängnisvollen Komplikation eines entzündlichen Hauptbronchusverschlusses geführt hat. Es ist bemerkenswert, dass allein die peripheren Abschnitte des Bronchiallumens von der tuberkulösen Entzündung befallen sind, während das dazwischenliegende Lungengewebe keine Zeichen einer ausgedehnten tuberkulösen Streuung erkennen lässt. Dieser Umstand dürfte wohl auf erschwerte Wachstumsbedingungen der Tbc-Bazillen in atelektatischem Lungengewebe zurückzuführen sein. Ich verweise auf die Versuche von Adams und Vorwald über vollständige Bronchostenose mit folgender Atelektase an Hunden, wobei die Stenose durch Verätzung der Bronchialschleimhaut mit Silbernitrat hervorgerufen wurde. Nach darauffolgender hämatogener und lymphogener Infektion mit Tuberkelbazillen zeigten sich im Verlaufe der miliaren Tbc. weit weniger Krankheitsherde in den atelektatischen Parten als in der übrigen Lunge. Ausserdem kam es an diesen Stellen rasch zur fibrösen Verödung und Vernarbung der Herde. Als Erklärung ziehen die Autoren das Sauerstoffbedürfnis der Tbc.-Bazillen heran, welches durch zwei Faktoren, den verhinderten Luftzutritt und die Stauung im Kreislauf mit folgender Blutsauerstoff-Verarmung beeinträchtigt wird.

Dass im vorliegenden Falle die Stenose sehr wahrscheinlich progressiv aufgetreten sein muss, zeigt insbesonders der klinische Verlauf; in der Krankengeschichte wird eine zunehmende Dyspnoe mit Oppressionsgefühl ein Jahr vor dem Tode erwähnt. Diese Erscheinungen waren von Temperaturerhöhung, bronchitischen Geräuschen, verlängertem Exspirium und zunehmender Dämpfung der befallenen Thoraxseite begleitet. Röntgenologisch war eine vollständige Verschattung dieser Seite vorhanden, welche bis zum Tode an Dichte zunahm. Das beobachtete Krankheitsbild bietet gewisse Aehnlichkeiten mit dem des massiven Lungenkollapses, welches bekanntlich auch bei Broncho-

stenosen verschiedener Art entstehen kann. Ein typischer massiver Lungenkollaps im gewöhnlichen Sinne des Wortes dürfte im vorliegenden Falle nicht vorgelegen haben, grösstenteils auch deswegen, weil die Pleurahöhle längst vor der vollständigen Verschattung der linken Thoraxseite obliteriert war, was aus den nicht gelungenen Pneumathoraxversuchen geschlossen werden darf. Ein Bild mit den schweren akuten Symptomen einer Bronchusstenose, wie sie beim sogenannten akutiven massiven Lungenkollaps (stechende Schmerzen, oberflächliche Atmung, plötzliches Nachschleppen der erkrankten Thoraxseite, plötzliche akute Dämpfung) vorkommen, wurde hier nicht beobachtet. Alle diese Erscheinungen waren wohl vorhanden, sie stellten sich jedoch allmählich, gewissermassen schleichend ein. Vom pathologisch-anatomischen Standpunkt aus erscheint es noch der Vollständigkeit halber wichtig, weitere Ursachen der Bronchostenose in Betracht zu ziehen. Bei der Syphilis werden nicht selten narbige Verziehungen und tiefgreifende peribronchitische Entzündungsprozesse, ganz besonders im Bereiche der Hauptbronchien, an den Teilungsstellen und in der unteren Luftröhre beobachtet. Insbesonders zeigt das Ergebnis der histologischen Untersuchung, dass eine Lues hier ausgeschlossen werden kann. Als andere Ursache einer Verlegung des Hauptbronchus kurz unterhalb der Teilungsstelle, kommt noch die traumatische Verletzung in Frage.

In einem vor kurzer von Nicod und Urech beschriebenen Falle war der linke Hauptbronchus 5 cm unterhalb der Bifurkation vollständig durch narbiges Bindegewebe verschlossen. Es handelte sich dabei um den Heilungszustand einer 10 Jahre zuvor stattgefundenen Ruptur nach Sturz vom Pferde. Die Lunge war vollkommen atelektatisch, die Bronchien nicht besonders weit, mit einem geléeartigen Schleim ausgefüllt. Diese Schleimmassen füllten hier auch die Alveolen aus, ohne feststellbare Erweiterung der Bronchien, wie sie in unserem Falle beobachtet worden ist. Gemeinsam jedoch erscheint die völlige Atelektase der Lunge, welche nicht von einer Karnifikation begleitet wurde. Abgesehen von den unmittelbar um die erweiterten und entzündeten Bronchien gelegenen Lungenbezirken, zeigten sich im zusammengefallenen luftleeren Lungengewebe richtig darstellbare, meist leere, hin und wieder mit desquamierten Alveolarepithelien ausgefüllte Alveolarräume. Die Erhöhung der Schleimbildung, die in beiden Fällen vorkam und zweifellos auf einer Hypertrophie der Schleimdrüsen beruht, steht in Uebereinstimmung mit den Versuchen Bezzas, der an Hunden nach Unterbindung der grossen Bronchien eine Vermehrung der Schleimbildung in der Luftröhre und in den Bronchien mit Umwandlung der Epithelien zu Schleimzellen feststellen konnte. Als Grund gibt Bezza eine Hyperämie der Schleimhaut an.

ZUSAMMENFASSUNG

I. Bei einem 36jährigen Manne kommt es im Verlauf einer schweren Lungentuberkulose zur vollständigen Stenose des linken Hauptbronchus mit den klassischen klinischen und röntgenologischen Erscheinungen der Bronchostenose. Histologisch wird eine schwere tuberkulöse Entzündung unterhalb der Luftröhrenteilungsstelle festgestellt. Der Tod erfolgt ein Jahr nach dem ersten einwandfreien Stenosenbefund.

II. Eine tuberkulöse Bronchitis und Tracheitis kann bei tiefgreifenden Schleimhautveränderungen und nachträglicher fibrotischer Vernarbung zum

Verschluss eines Hauptbronchus führen, wenn auch trotz häufiger Lokalisation tuberkulöser Veränderungen an dieser Stelle der vollkommene Verschluss des Hauptbronchus ein ungemein seltenes Ereignis darstellt.

III. Die Folge der Stenose ist eine Erweiterung der Bronchialäste unterhalb der Verschlusstelle mit tuberkulöser Infektion der entstandenen Bronchiektasien. Im atelektatischen Lungengewebe waren im vorliegenden Falle keine Zeichen einer gewöhnlichen Aspirationsstreuung nachweisbar, eine Tatsache, die schon in vielen Fällen, auch experimentell bestätigt wurde.

IV. Das klinische Bild der Bronchostenose weist weitgehende Aehnlichkeiten mit dem des akuten massiven Lungenkollapses auf, wobei hier nur an die Krankheitsform des Kollapses mit reflektorischer Kontraktion des Lungengewebes als Entstehungsursache gedacht ist.

Zum Schlusse möchte ich der angenehmen Pflicht nachkommen, Herrn Doz. Dr. F. Roulet für die Anregung zu dieser Arbeit und die Ueberlassung des Materials meinen herzlichsten Dank auszusprechen.

LITERATURNACHWEIS.

ADAMS und VORWALD: Journ. of Thor. Surg. 3, 633 (1934).

BEZZA: Sperimentale 89F, 108 (1935).

BUCHER: Journ. of Amer. Med. Assoc. 90, 1289 (1928).

ELOESSER: Amer. Rev. Tbc. 30, 123 (1934).

HASSLINGER und HITZENBERGER: Wien. Klin. Wschr. Nr. 37, 1035 (1926).

Mc. CONCEY: Amer Rev. Tbc. 30, 307 (1934).

NICOD et URECH: Ann. d'Anat. Path. 13, 485 (1936).

REINBERG: Verh. 4. Int. Kongr. Rad. 2, 233 (1934).

ROESSLE: Virchows Arch. 296, I (1936).

WERNER: Amer. Rev. Tbc. 30, 307 (1935).